



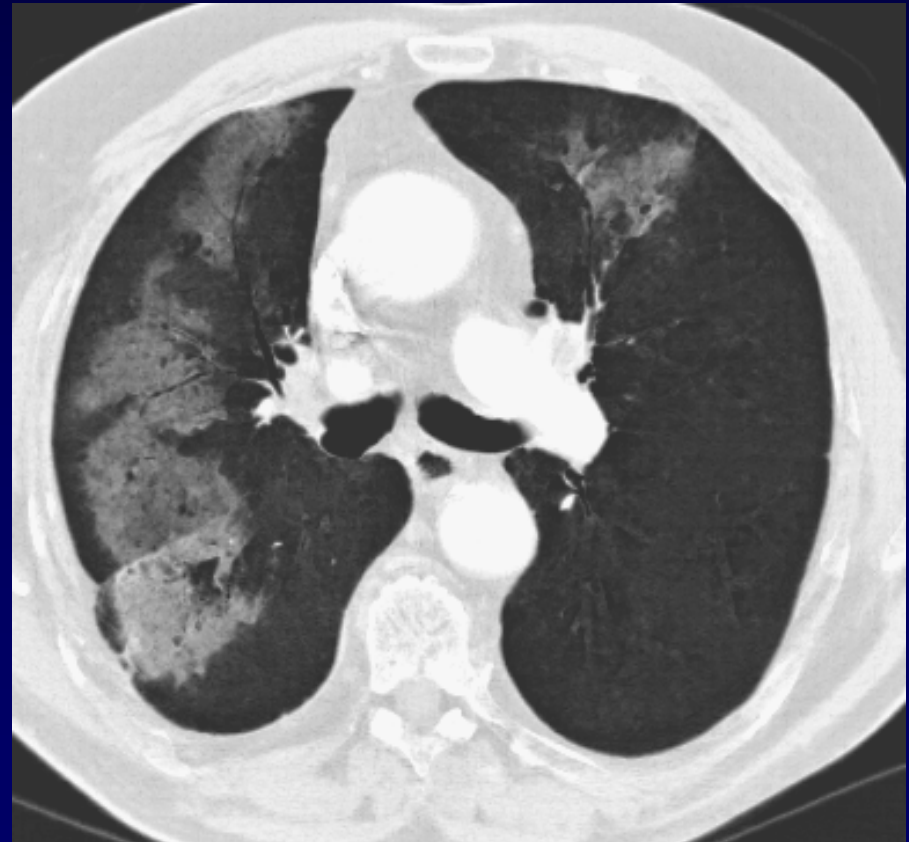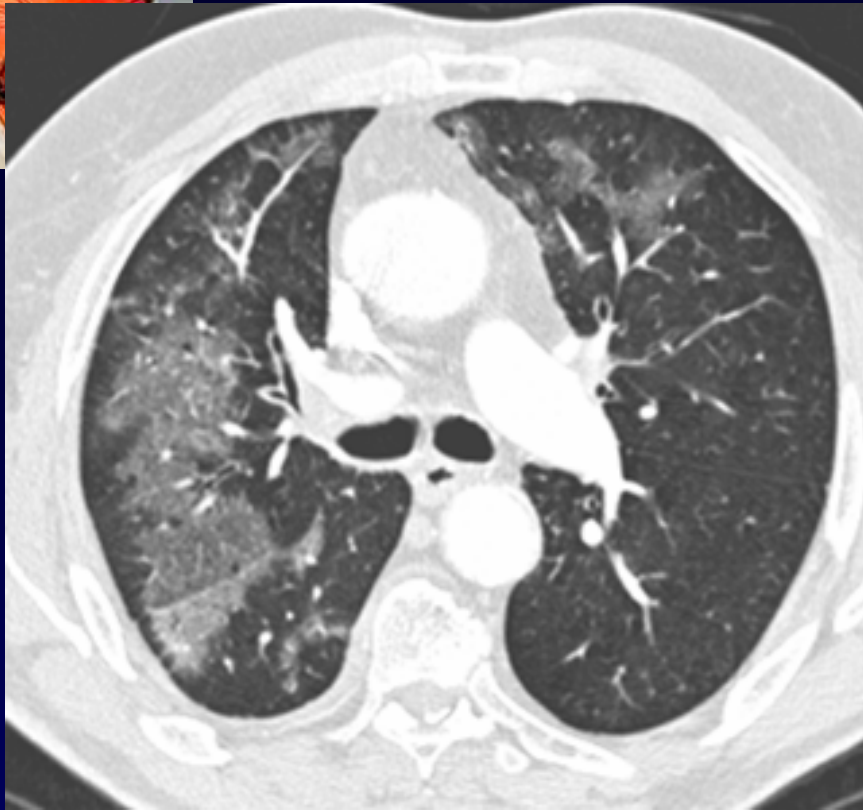
Dossier 1

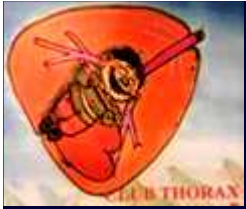M. EL HAJJAM

P. LACOMBE

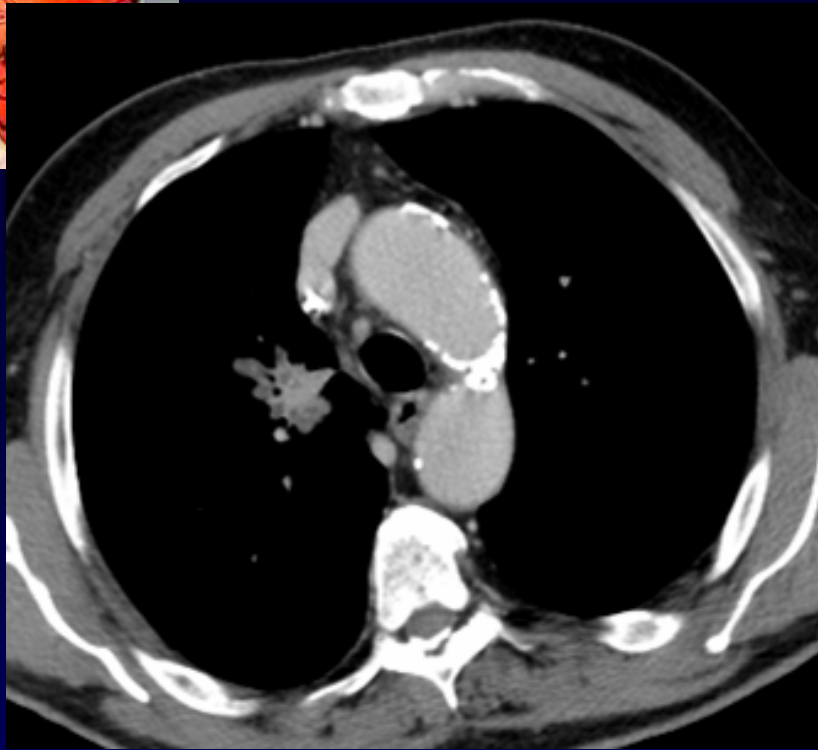
Homme, 70 ans.

Dyspnée - Toux - Fièvre

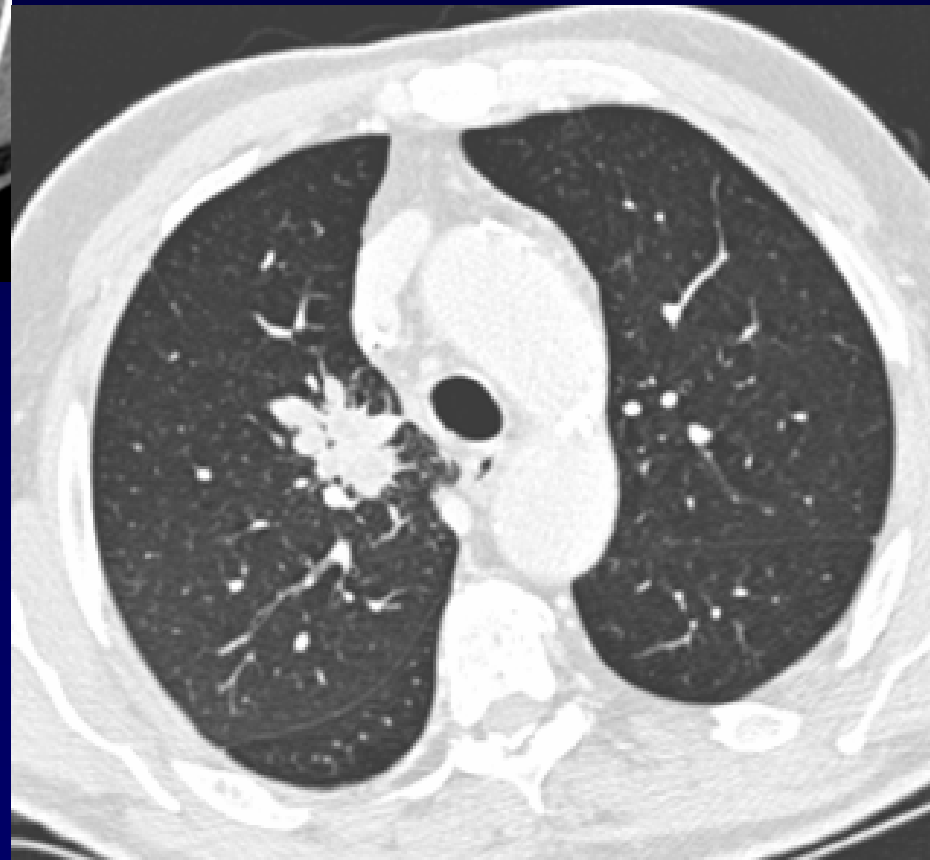

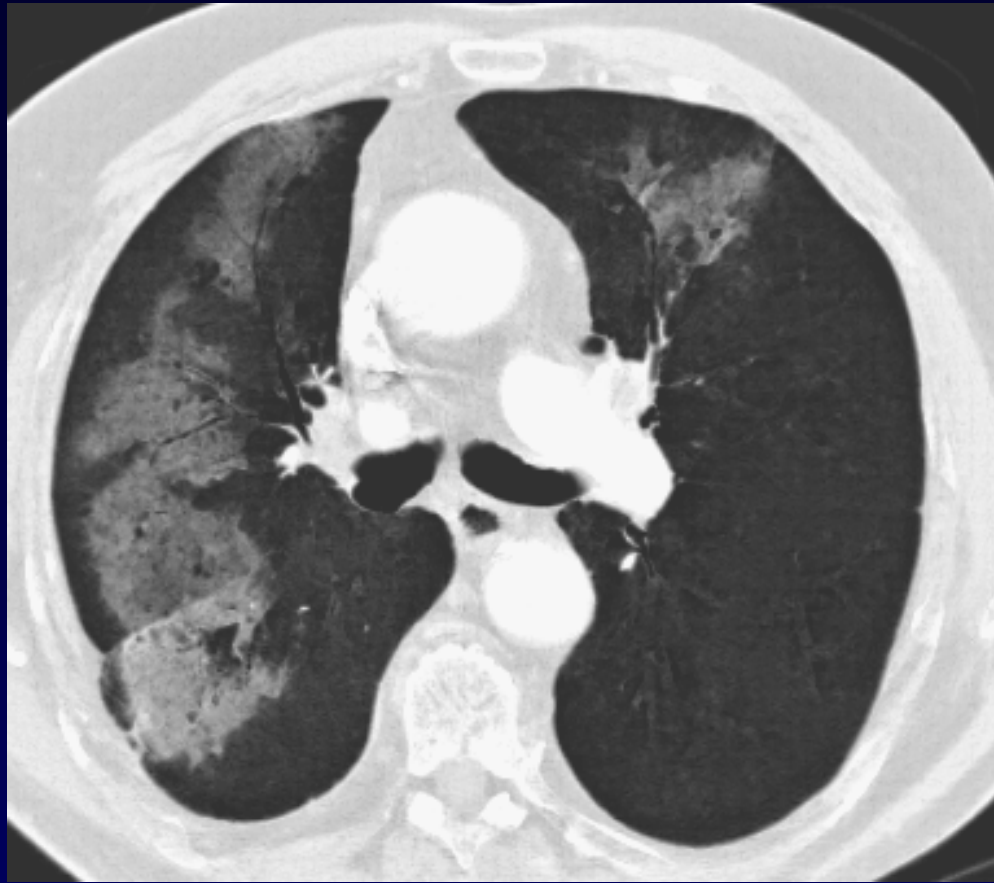

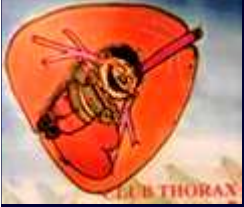
Diagnostic ?



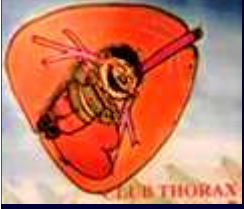**Carcinome
épidermoïde
T3N2
Radio-
chimiothérapie**





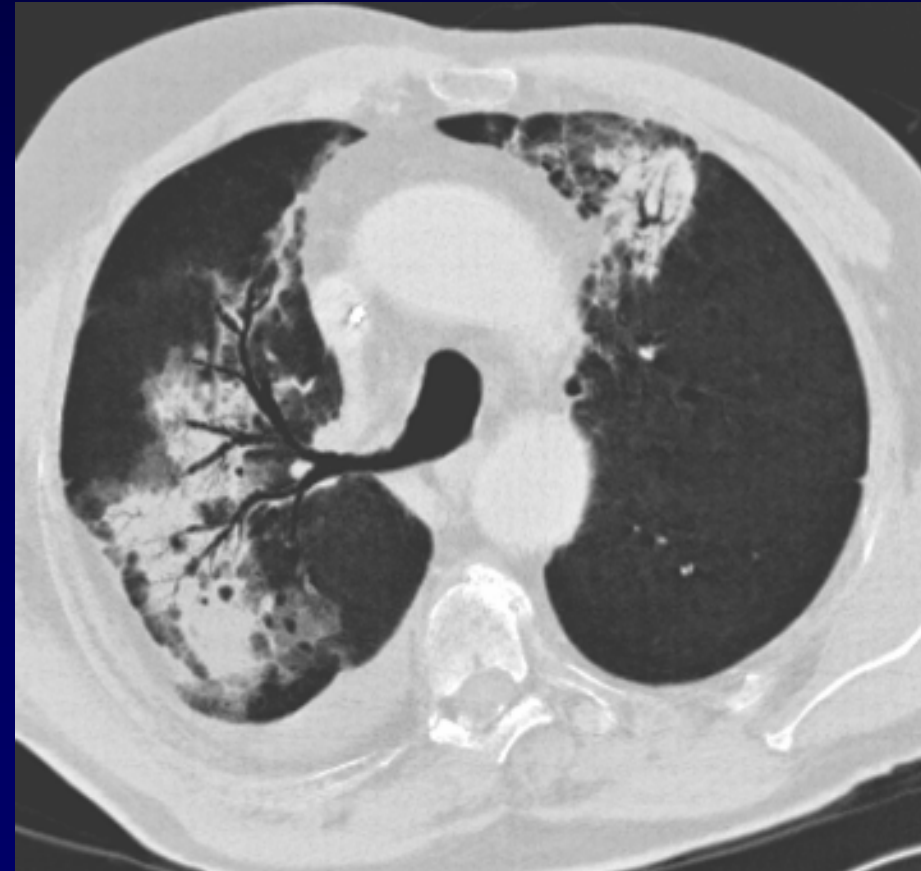
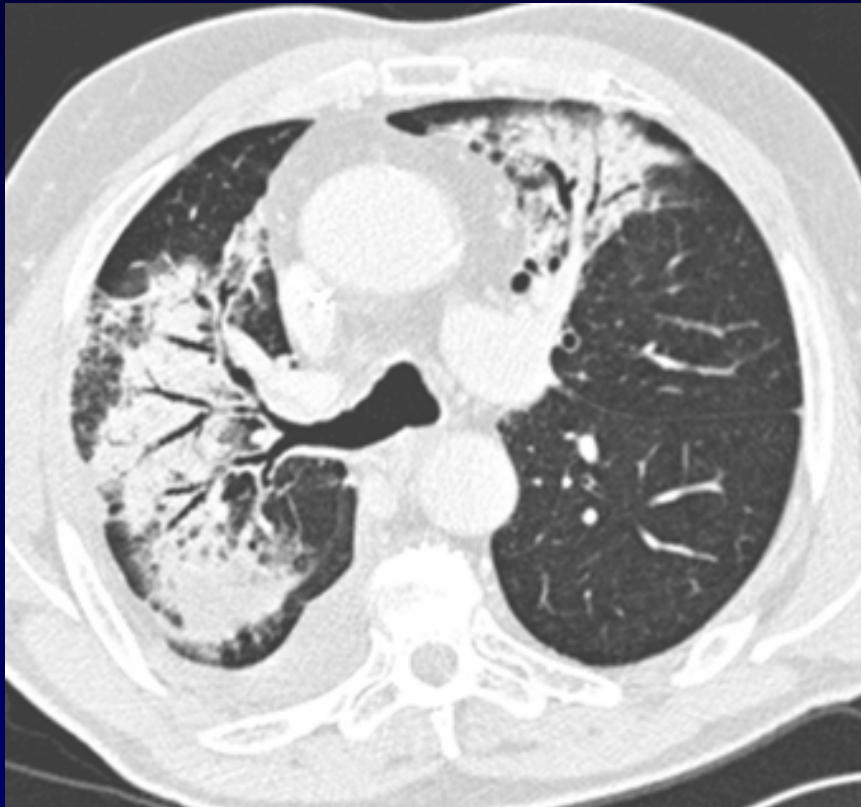
Pneumopathie radique : Phase exsudative
Diagnostiquée 2 mois après fin de la
radiothérapie

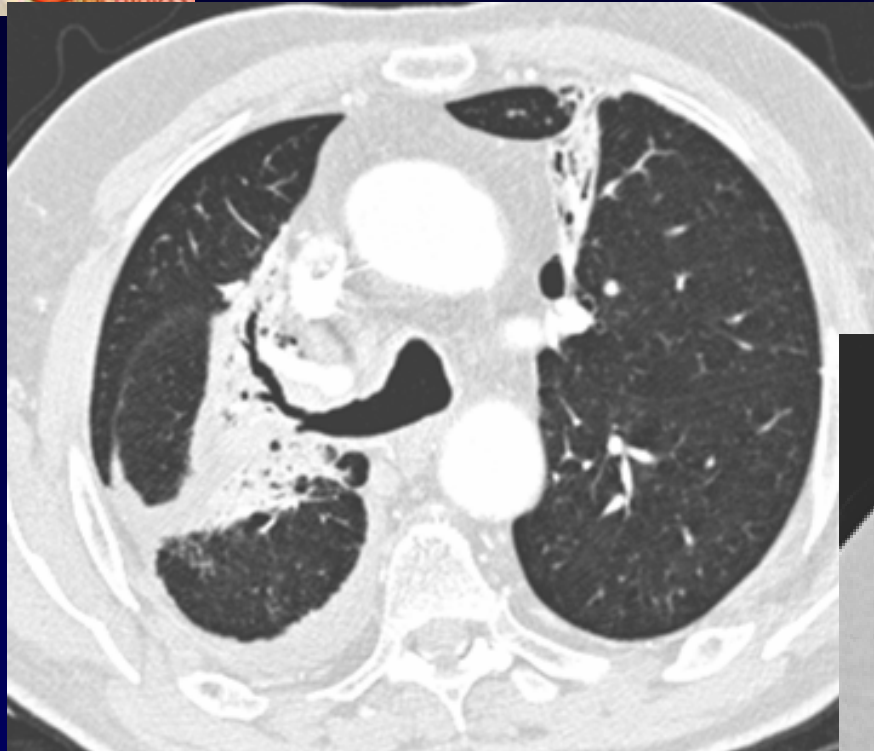Codage : Poumon – Post-thérapeutique



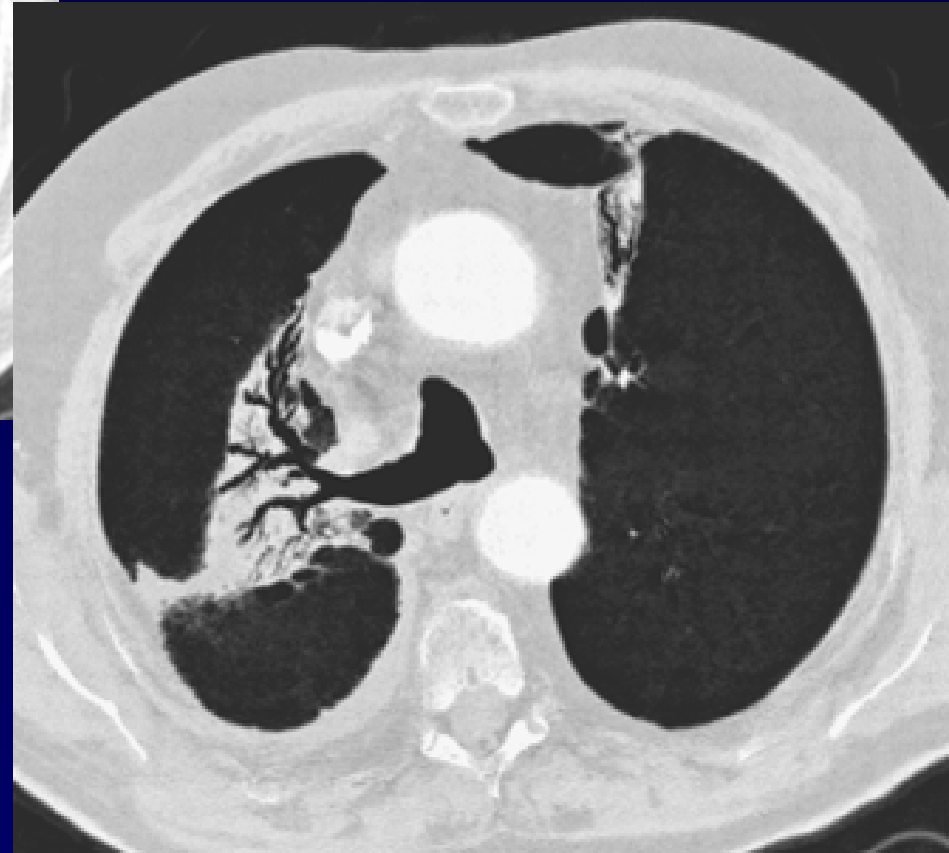
Evolution + 1 mois

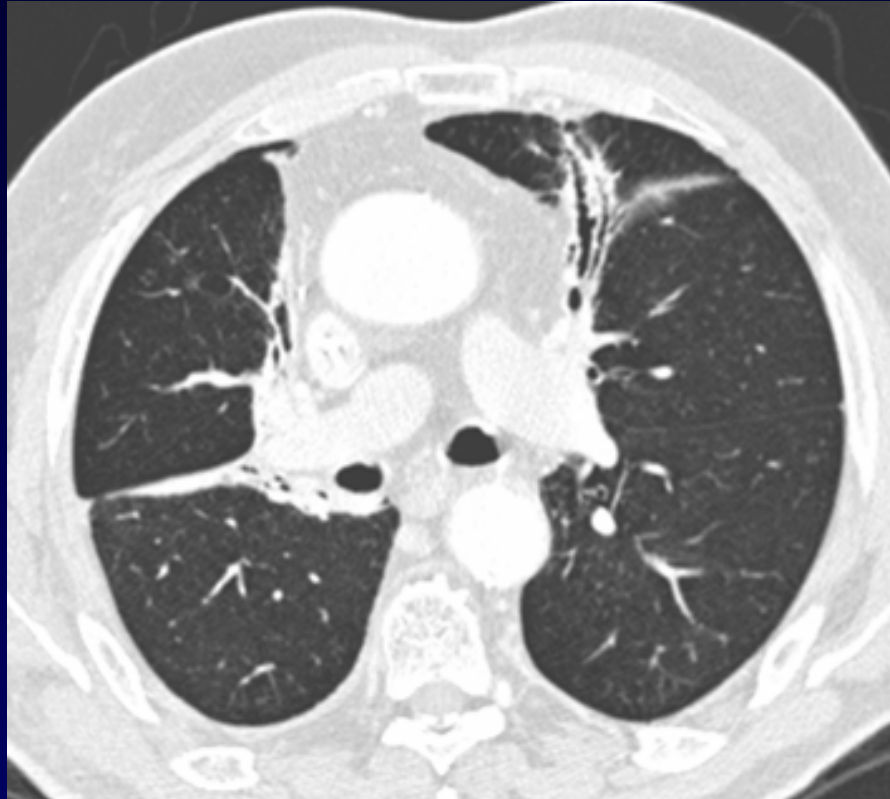
Phase de pneumonie



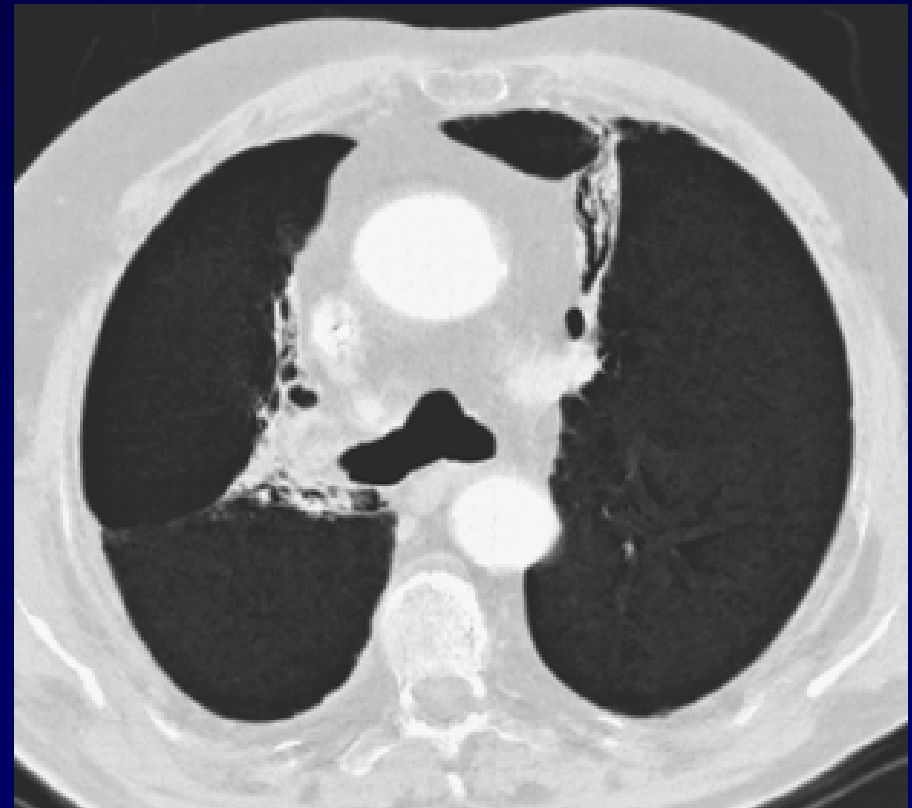


Evolution + 5 mois
Phase de réparation





Evolution + 7 mois
Fibrose post-radique
« Rail paramédiastinal »





Référence

Fajadet P. Giron J, Sans N.

Pneumopathies médicamenteuses, radiques et liées à l'usage de drogues illicites.

Imagerie de thoracique de l'adulte. Edition Masson 2003 ;

Pages 382-391